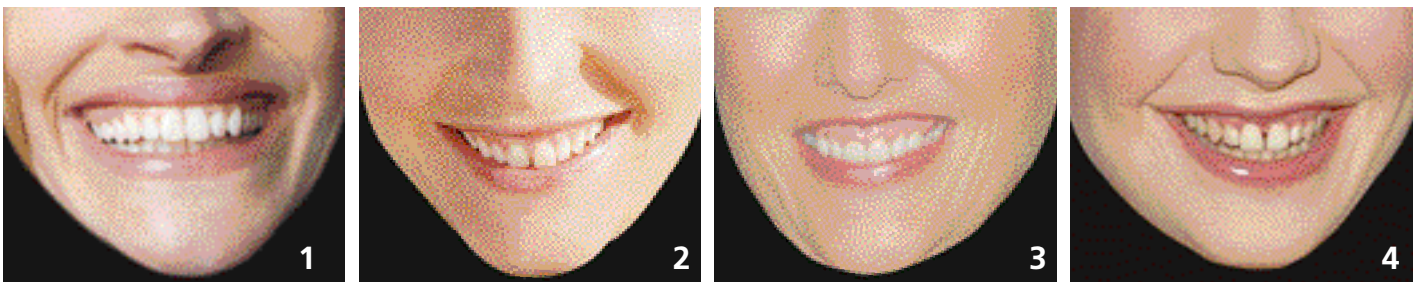


Exposition gingivale excessive quels sourires ?



Edwige Toca, Jean-Christophe Paris, Jean-Louis Brouillet,
Rubrique Mimesis animée par
Jean-Louis Brouillet et Jean-Christophe Paris

« ... L'impression première
que l'on a d'un individu est
souvent basée sur ce que l'on
perçoit de son visage. »
(8) Liggett 1974,
« The Human Face »

Ce qu'il est convenu d'appeler « sourire gingival » ou « exposition excessive de gencive » (4) se manifeste lors du sourire par la découverte d'une surface plus ou moins importante de gencive. Une telle situation n'est toutefois pas systématiquement péjorative donnant souvent issue, si certaines règles d'harmonie sont respectées, à de très jolis sourires (fig. 1, 2). D'autres, au contraire, sans aller jusqu'au « horse's smile » (9) particulièrement disgracieux appellent à correction (fig. 3, 4). Ils constituent alors un véritable challenge thérapeutique exigeant une démarche globale rigoureuse où l'opérateur, après avoir analysé la nature des désordres anatomiques puis leurs étiologies souvent multiples, doit proposer un plan de traitement généralement pluridisci-

plinaire visant à rééquilibrer les proportions des trois éléments qui constituent l'essentiel du sourire : les dents, les gencives et les lèvres (5). L'approche thérapeutique doit, à partir d'une analyse esthétique, déterminer tout d'abord le type du sourire, puis l'étiologie des éventuelles disgrâces pour pouvoir, ensuite, envisager un traitement de correction.

ANALYSE ESTHÉTIQUE

Le visage

Par les modifications anatomiques qu'il sous-tend, le sourire gingival peut s'accompagner de perturbations faciales ; ainsi, le visage dont on sait que l'harmonie dépend des justes proportions des volumes qui le constituent, pourra apparaître déséquilibré par augmentation de l'étage inférieur. Rees et La Trenta (13) évoquent alors le syndrome dit du « Visage Long » (fig. 5).

À ces perturbations morphologiques viennent parfois s'ajouter des désordres anatomiques plus complexes : malocclusion de Classe II, menton fuyant, protubérance nasale, extrusion dento alvéolaire et endognathie maxillaire... qui peuvent poser l'indication d'une thérapeutique chirurgicale orthognathique (3).

La ligne du sourire ou « position du sourire »

Conformément à la définition de l'Académie du Sourire nous préférons en effet parler de « position du sourire » qui représente dans le plan frontal l'espace virtuel s'inscrivant dans le couloir situé entre les muqueuses labiales. Elle peut se définir comme étant la position des tissus durs (dents et gencives) par rapport aux tissus mous (lèvres).

La « position du sourire » moyenne (fig. 6), situa-

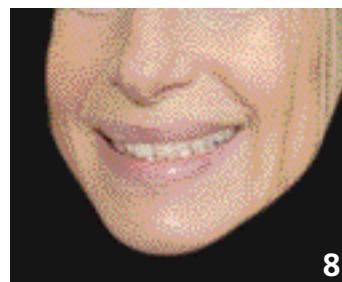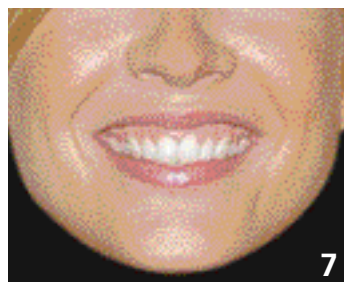5. Exemple de visage long.



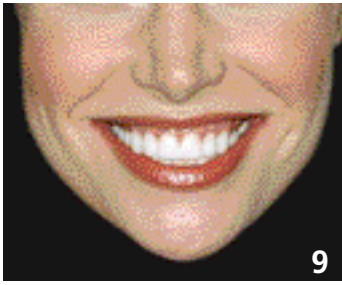tion idéale, laisse apparaître toutes les surfaces dentaires maxillaires ainsi que les papilles gingivales Paris et Faucher (11). Borghetti (1) admet jusqu'à 1 mm de gencive apparente au-dessus de la JEC. Cette catégorie de patients représente 70 % de la population.

La « position du sourire basse » (fig. 8) conséquence d'une déficience maxillaire verticale, d'une lèvre supérieure longue, hypotonique (sujets âgés), associée parfois à des usures dentaires ne montre, lors du sourire, qu'une portion réduite des dents maxillaires, la gencive étant totalement masquée. Cette situation contribue à vieillir, parfois prématurément, environ 20 % de nos patients.

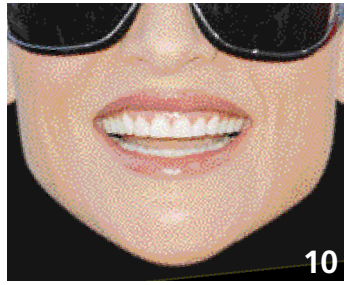La « position du sourire haute » (fig. 7) induit le « sourire gingival » : toutes les surfaces dentaires ainsi qu'un excès de gencive, estimé à plus de 2 mm, et parfois beaucoup plus, sont dévoilés lors du sourire. Cette situation, qui a tendance à s'amender avec l'âge est observée chez 10 à 14 % des individus. Elle se rencontre deux fois plus fréquemment chez la femme, à tel point qu'on lui attribue un caractère sexuel de féminisation du sourire ; si elle ne relève pas toujours d'un réel critère esthétique, elle n'en reste pas moins toujours le signe d'une certaine forme de jeunesse (11).



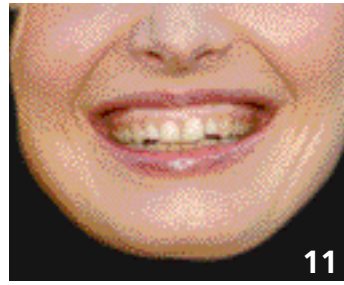Positions du sourire :
6. moyenne
7. gingival
8. basse.



9. Lèvre supérieure courte.



10. Dents écourtées par usure.



11. Dents petites.



12. Discordance des plans occlusaux.

La lèvre supérieure

La hauteur normale de la lèvre supérieure, qui se mesure entre le point sous nasal et le rebord inférieur de la lèvre, varie de 20 à 25 mm, elle est classiquement plus courte chez la femme.

Dans le cas de sourire gingival on observe une lèvre écourtée d'une hauteur parfois nettement inférieure à 20 mm (fig. 9) et généralement très mobile (3, 11, 14).

Les incisives maxillaires

Les études relatives à la composition dentaire mettent l'accent sur les proportions des dents antérieures plutôt que sur leurs dimensions. Elles permettent, à partir du rapport largeur-hauteur, de différencier les dents longues des dents courtes, le rapport idéal se situant entre 75 et 80 %.

Il apparaît évident que les dents courtes, voire écourtées par usure (fig. 10) mais aussi les dents de petites dimensions (fig. 11) dans un contexte aggravant de dysharmonie dento-maxillaire, augmenteront le risque de sourire gingival (3, 4, 14).

Le contexte occlusal

Il n'y a pas d'harmonie esthétique sans équilibre fonctionnel, la fonction de guidage dévolue aux dents antérieures définie par Slavicek (15) détermine les proportions idéales du surplomb par rapport au recouvrement incisal et de la pente de guidage.

Une discordance des plans occlusaux postérieur et incisif (fig. 12) est une cause possible d'exposition excessive de gencive (6, 11).

Le parodonte

La constitution d'un ensemble dento-gingival esthétique et fonctionnel doit prendre en compte la santé gingivale, l'épaisseur et la texture de la gencive, la qualité ainsi que la quantité de tissu kératinisé.

Outre ces paramètres, d'éventuelles corrections parodontales ne pourront être envisagées sans apprécier la position de la ligne muco gingivale, la hauteur de gencive kératinisée, la profondeur sulculaire et la situation des papilles (2, 7).

ÉTIOLOGIE (6, 7, 14)

Bien que l'exposition gingivale excessive soit généralement le fait de plusieurs facteurs, quatre étiologies principales peuvent être évoquées (4) :

osseuse : anomalie squelettique qui aboutit à une hypertrophie maxillaire verticale (jusqu'à 8 mm) parfois aggravée par une proalvéolie supérieure;

musculaire : hypertonie des muscles élévateurs labiaux supérieurs provoquant une élévation labiale exagérée;

dentaire : couronnes cliniques courtes (éruption passive incomplète) ou écourtées (usure), anomalies de dimensions (dents petites);

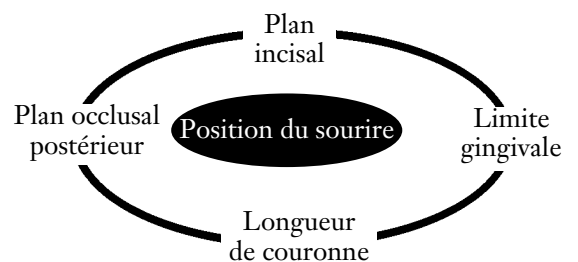
combinée : plusieurs causes sont fréquemment relevées impliquant, par exemple, des anomalies squelettiques avec une lèvre courte et hypertonique, voire, avec des dents courtes, ce qui complique le traitement.

TRAITEMENT DES EXPOSITIONS GINGIVALES EXCESSIVES

(1, 5, 8, 9, 10, 11, 13, 14)

Le traitement est global et multidisciplinaire aboutissant à un travail d'équipe s'articulant autour de la prise en compte des éléments qui composent le sourire et tout particulièrement la « position du sourire » :

À chaque étiologie correspond un traitement spécifique auquel viendront s'associer, le plus souvent, des traitements complémentaires périphériques : plasties gingivales, traitements restaurateurs.



Selon Kokich (6)

esthétique

Ainsi, pour une pathologie d'origine squelettique avec des dents de proportions normales, la thérapeutique essentiellement orthodontique devra être complétée par un traitement de réhabilitation prothétique et parfois de plastie parodontale si les dents maxillaires sont écourtées, afin de corriger le plan frontal esthétique (1, 7).

Par contre, l'odontologiste, impuissant vis-à-vis des

anomalies liées aux tissus mous (lèvre courte et hypertonique), devra confier ces cas à la chirurgie plastique réparatrice éventuellement capable de corriger ce défaut par élongation ou résection des éleveurs labiaux supérieurs (5, 9, 10, 14).

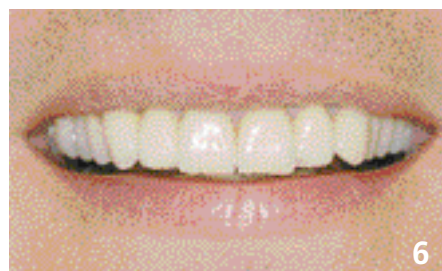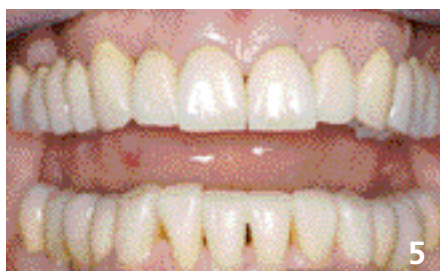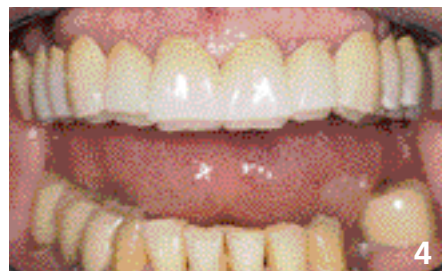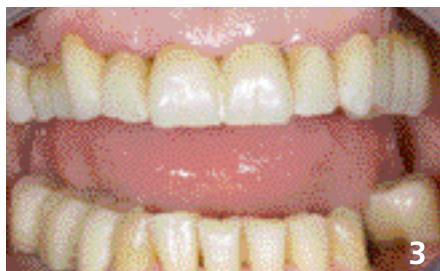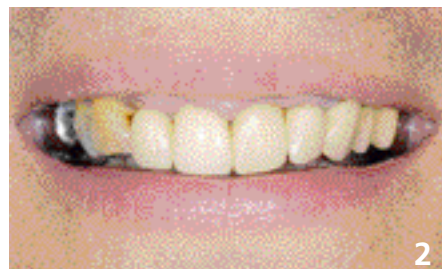Enfin, les défauts de développement : éruption passive incomplète, trouveront le plus souvent une solution en chirurgie parodontale, (11, 12, 13).

Tableau récapitulatif					
	Plan occlusal post. et incisif	Gencive découvertes (S.G)	Forme des dents	Type de E.PI	Traitement
Excès vertical maxillaire	Concordance Non-concordance (over bite++)	Pluri sectorielle Sectorielle (bloc i)	Normale - normale - courte		Ch. orthognatique Orthodontie (ingression) +/- trait. restaurateur
Malformation des tissus mous	Chirurgie plastique éventuelle : Résection partielle des muscles labiaux supérieurs Elongation labiale + rhinoplastie				
Eruption Passive Incomplète (E.PI)	Concordance	Sectorielle	Courtes et carrées	Type IA Type IB Type II	Gingivectomie (G) G + résection osseuse (R.O) LPA avec ou sans R.O

EXEMPLE CLINIQUE

Résolution d'un cas de réhabilitation complexe présentant un défaut d'exposition excessive de gencive.

M. G., 56 ans, présente un sourire disharmonieux dans un contexte de pathologies dentaires et parodontales : plan frontal esthétique trop bas, ligne du sourire trop haute, composition dentaire anarchique et architecture gingivale perturbée (fig.1, 2). Après assainissement dentaire, parodontal et analyse occlusale, un projet esthétique et fonctionnel permet par superposition de masques en résine composite, la prévisualisation des corrections possibles : élévation du plan esthétique, nouvelle composition dentaire, nouvelles limites du parodonte marginal dont le tracé servira de guide chirurgical (fig. 3, 4). La correction chirurgicale du parodonte autorise la confection de provisoires de deuxième génération qui

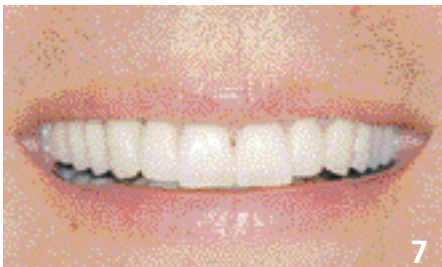

CONCLUSION

D'origine plurifactorielle, l'exposition gingivale excessive disgracieuse, ne peut être traitée avec succès qu'après un diagnostic esthétique et étiologique approfondi. La thérapeutique souvent complexe, généralement pluridisciplinaire, sous-tend à partir d'un projet esthétique et fonctionnel validé par toutes les parties, y compris du patient dûment informé, un travail d'équipe dont l'organisation incombe au chirurgien-dentiste.

Evaluation *réponses en ligne sur notre site*

1. L'exposition gingivale excessive est une disgrâce esthétique qui impose une correction. V F
2. La hauteur de la lèvre supérieure est globalement un caractère sexuel. V F
3. La position du sourire basse induit le sourire gingival. V F
4. La lèvre courte peut-être traitée par la chirurgie parodontale. V F



rééquilibrent la situation du plan frontal esthétique ainsi que la position de la ligne du sourire (fig 5, 6).

La validation de ce dernier projet, par le praticien et par le patient, permet la confection de prothèses définitives en céramo-céramiques conformes au schéma proposé (fig 7, 8).

Bibliographie

- > 1. Borghetti A. Sourires et gencives. Les Cahiers de l'ADF. 2007.
- > 2. Borghetti A, Monnet-Corti V. Chirurgie plastique parodontale 2000. Editions CdP.
- > 3. Ezquerro F, Berrazueta M.J, Ruiz-Capillas A, Sainz Arregui J. New approach to the gummy smile. Plastic and reconstructive surgery 1999 ; 104(4) : 1143-1152.
- > 4. Foley T.F, Sandhu H.S, Athanasopoulos C. Facteurs parodontaux esthétiques à considérer durant un traitement orthodontique. Prise en charge de l'exposition excessive de gencives. Can Dent Assoc 2003 ; 69(6) : 368-72.
- > 5. Garber D.A, Salam M.A. The aesthetic smile : diagnostic and treatment. Periodontol 2000 1996 ; 11:18-28.
- > 6. Kokish V. Aesthetics and anterior tooth position : an orthodontic perspective. Part II : vertical position. J of Aesthet Dent 1993 ; 5(4) : 174-178.
- > 7. Levine R.A, Mc Guire M. The diagnostic and treatment of the gummy smile. Compendium 1997 ; 18(8) : 757-764.
- > 8. Liggett J. The human face. Constable & Co, Ltd London, 1974.
- > 9. Litton C, Fournier P. Simple surgical correction of the gummy smile. Plast Reconst Surg 1973 ; 63(3) : 372-373.
- > 10. Miskinyar S.A.C.A new method for correcting a gummy smile. Plast Reconst Surg 1983 ; 72(3) : 397-400.
- > 11. Paris J-C, Faucher AJF. Le guide esthétique : comment réussir le sourire de vos patients. Quint Int 2003.
- > 12. Reddy M.S. Achieving gingival aesthetics. JADA 2003 ; 134 : 295-304.
- > 13. Rees T, La Trenta G. The long face syndrome and rhinoplasty. Perspect Plast Surg 1989 ; 3 : 116.
- > 14. Robbins J.W. Differential diagnosis and treatment of excess gingival display. Pract Periodont Aesthet Dent 1999 ; 11(2) : 265-272.
- > 15. Slavicek R. Das Kauorgan. Gamma, Klosterneuburg 2000.

AUTEURS

Edwige Toca 24 rue Bosquet 13004 Marseille
 Jean-Christophe Paris 12 Cours Sextius 13100 Aix en Provence
 Jean-Louis Brouillet 48 Bd Perier 13008 Marseille